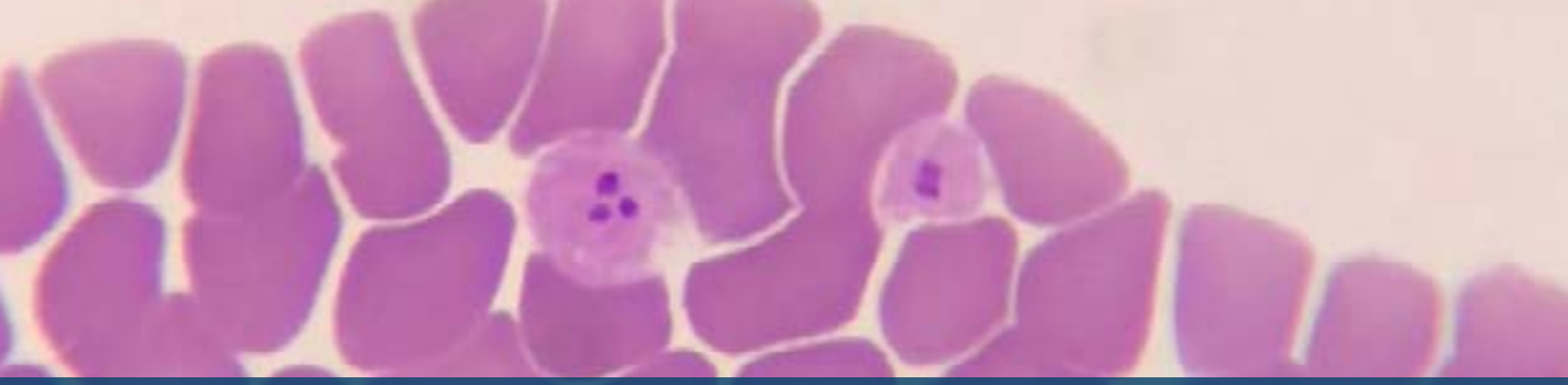

Evolución plaquetaria de una infección mixta por *Ehrlichia* sp. y *Anaplasma platys*: el caso de un perro mestizo

Platelet evolution of a canine mixed infection with *Ehrlichia* sp. and *Anaplasma platys* in a mongrel dog

Belén C. García-Mora[1], Everardo M. Salinas-Navarrete[1], Jaime Luis Rábago-Castro[2], Verónica Carvajal-de la Fuente[1]*

RESUMEN

Este reporte clínico registra los hallazgos hematológicos, específicamente los niveles plaquetarios observados durante seis años (2018 a 2023), en un canino mestizo de siete años infectado por bacterias del género *Anaplasma* y *Ehrlichia*. Inicialmente al paciente se le realizaron pruebas hematológicas de rutina: hemograma, evaluación de frotis sanguíneo para hemoparásitos y pruebas serológicas. Se detectó trombocitopenia severa con presencia de mórulas compatibles de *Anaplasma platys* y la prueba serológica resultó positiva para el género *Ehrlichia*. Se inició terapia con oxitetraciclina, doxiciclina, corticosteroides y complejo B. Debido a la trombocitopenia persistente, se practicó una esplenectomía. El bazo fue analizado a través de PCR resultando positivo a *Ehrlichia* spp. El paciente continuó trombocitopénico durante los siguientes meses por lo que se adicionó al plan terapéutico, el factor de transferencia logrando normalizar los niveles plaquetarios. El último hemograma realizado en junio 2023 mostró resultados dentro del rango de referencia sin presencia *A. platys*.

Palabras clave: anaplasmosis, ehrlichiosis, trombocitopenia crónica

ABSTRACT

This clinical case describes the hematological findings (particularly platelet levels) observed in a 7-year-old mixed-breed dog infected with *Anaplasma* and *Ehrlichia* over a 6-year period (2018 to 2023). The dog was subject to standard routine tests: Complete blood cell count, blood smear, and serological tests. Severe thrombocytopenia and the presence of intracytoplasmic morulae-like forms in platelets compatible with *Anaplasma platys* were detected. The only positive antibodies were against *Ehrlichia*. The initial treatment included oxytetracycline, doxycycline, corticosteroids, and B complex. Due to severe thrombocytopenia despite adequate antimicrobial treatment, splenectomy was scheduled. *Ehrlichia* spp. was identified through molecular analyses of the spleen tissue. Due to prolonged thrombocytopenia observed in the following months, the transfer factor was initiated, along with antibiotic therapy, causing a rise in platelet levels. In June 2023, the patient underwent their last blood count, which yielded results within the reference range and did not detect *A. platys*.

Keywords: anaplasmosis, ehrlichiosis, chronic thrombocytopenia

Autor para correspondencia: vcarvajal@docentes.uat.edu.mx
Fecha de recepción: 3 de julio de 2024
Fecha de aceptación: 31 de julio de 2024
Fecha de publicación: 8 de agosto de 2024
[1]Facultad de Medicina Veterinaria y Zootecnia, Universidad Autónoma de Tamaulipas, Ciudad Victoria, Tamaulipas. México.
[2] Universidad Autónoma de Tamaulipas, Cd. Victoria Tamaulipas, México.

INTRODUCCIÓN

Los agentes infecciosos transmitidos por garrapatas son considerados causa de enfermedades emergentes tanto en medicina humana como veterinaria (González et al. 2019). Ejemplo de esto son las bacterias gramnegativas de los géneros *Anaplasma* y *Ehrlichia* las cuales se caracterizan por producir mórulas que se multiplican en vacuolas intracitoplasmáticas de distintas células de la sangre (Franco-Zetina et al., 2019; López-Flores et al., 2022). *Anaplasma platys* (anteriormente *Ehrlichia platys*) es el agente etiológico de la trombocitopenia cíclica en caninos (Paulauskas, et al., 2012) y *Ehrlichia canis*, es la responsable de la ehrlichiosis monocítica canina y humana (Sainz et al., 2015). En perros, los signos clínicos con infecciones por *A. platys* y *E. canis* pueden variar desde asintomáticos hasta fiebre, petequias, linfadenomegalia y esplenomegalia, entre otras.

Las hemorragias son asociadas principalmente a trombocitopenia la cual se caracteriza por ser cíclica (Nakaghi et al., 2008). El diagnóstico se basa en el reconocimiento microscópico de inclusiones intracelulares en frotis sanguíneos, así como detección de anticuerpos o ácidos nucleicos. La doxiciclina es de los quimioterapéuticos más utilizados para controlar estas infecciones (Gaunt et al., 2010). En la práctica diaria no es raro encontrar perros con infecciones concomitantes con *A. platys* o *A. phagocytophilum*, así como con *E. canis*, *Babesia vogeli*, *Borrelia burgdorferi*, y *Hepatozoon canis* (Dantas-Torres & Otranto 2017). Las infecciones concurrentes implican un gran reto para el campo veterinario ya que dificultan el diagnóstico al presentarse cuadros clínicos atípicos, además de influir negativamente en la respuesta a los tratamientos antimicrobianos. Por tal motivo es necesario reforzar el sistema inmunológico con diversas opciones que existen; en el presente caso se incluyó al factor de transferencia. Los factores de transferencia (FT) son mensajeros peptídicos producidos por linfocitos T activados como parte de la inmunidad celular que actúa en linfocitos vírgenes a través de FT inductores, supresores y específicos de antígeno (Sánchez et al., 2011). Por lo anteriormente mencionado, es necesario realizar monitoreo de los pacientes, en especial cuando manifiestan alteraciones hematológicas persistentes. Por ello, el objetivo del presente reporte fue valorar la evolución clínica y seguimiento de los niveles de plaquetas durante un período de seis años, de un paciente canino con infección mixta de *Ehrlichia* sp. y *Anaplasma platys*.

DESCRIPCIÓN DEL CASO CLÍNICO

El 11 de febrero de 2018 se presentó a consulta a una clínica particular de Cd. Victoria Tamaulipas, un canino macho mestizo castrado de 7 años y 30 Kg de peso con antecedentes de garrapatas e historia de anorexia, letargia y hemorragia en cavidad oral de 24 horas de evolución. En la exploración física, se observó mucosa oral pálida, hemorragias en encías y petequias en lengua; tiempo de llenado capilar de tres segundos, temperatura 38.6 °C y ligera linfadenomegalia generalizada. El resto de las constantes fisiológicas se encontraban dentro de lo normal. El diagnóstico presuntivo fue intoxicación por cumarínicos, por lo que se administró vitamina K (2.5 mg/kg PO), dexametasona (0.5 mg/kg IM), ranitidina (2 mg/kg SC) y carbón activado (dos tabletas PO) sin respuesta al tratamiento. Al día siguiente (día 1) se realizó hemograma donde se observó sólo una anemia regenerativa, con trombocitopenia severa (86 $x10^9$/L; valores de referencia: 170-600 $x10^9$/L) (Figura 1).

El frotis sanguíneo evidenció la presencia de corpúsculos de inclusión en el citoplasma de las plaquetas compatibles con *Anaplasma platys* (Figura 2 B).

ISSN electrónico: 2992-7501 2(1), 5 - 12 (Jul - Dic 2024)
https://doi.org/10.29059/cvpa.v2i1.23

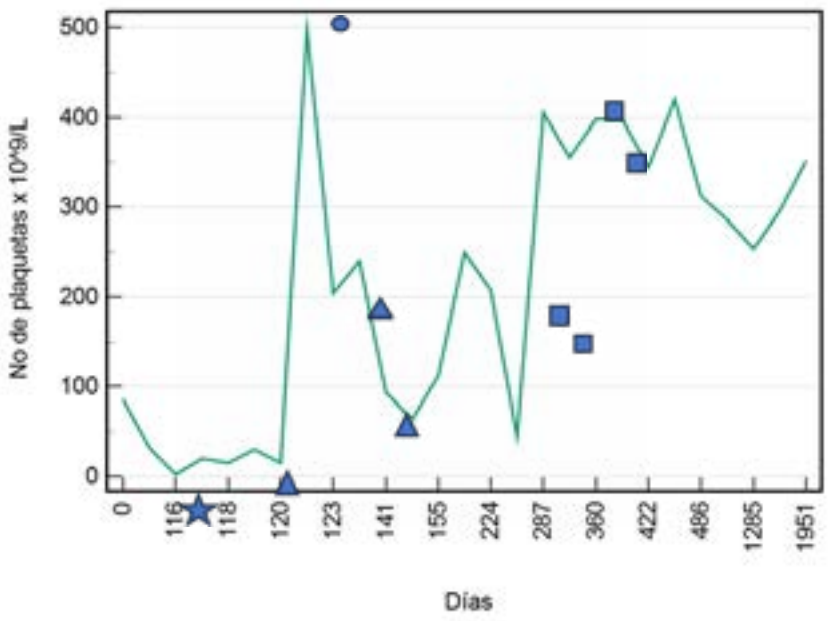

Figura 1. Gráfica que muestra la evolución (en días) de los niveles de recuentos de plaquetas del paciente desde su ingreso, durante el curso de la enfermedad y cuatro años de seguimiento posteriores a su alta. Los días incluyen desde febrero de 2018 a junio de 2023. La estrella refleja el día en que el paciente recibió una transfusión de plaquetas. El triángulo muestra los días en que la eritropoyetina fue aplicada; el círculo indica cuando se realizó la esplenectomía y por último el cuadrado muestra los tiempos de aplicación del factor de transferencia.

Así mismo, se realizó una prueba comercial (VETSCAN® Canine Ehrlichia antibody test) para detección de anticuerpos contra *E. canis*, *E. chaffensis* y *E. ewiingi*, resultando positivo a *E. canis*.

Con base a estos resultados se inició terapia con oxitetraciclina 10 mg/kg IV (dosis única), dexametasona (1 mg/kg IV, dosis única) y una dosis de dipropionato de imidocarb (5 mg/kg SC) la cual se repitió el 28 de febrero. Posteriormente del 15 de febrero al 16 de marzo se inició con doxiciclina (10 mg/kg/PO SID), prednisona (1 mg/kg PO SID, durante 14 días y los siguientes 15 días se redujo la dosis a 0.5 mg/kg). Además, durante los primeros 10 días se aplicó complejo B y mefentermina (15 ml PO SID).

El día 15 de mayo (día 92), el paciente acude nuevamente ya que presentó múltiples petequias en el abdomen por lo que se le realizó un segundo hemograma, así como, pruebas para detectar anticuerpos contra *A. platys* y *A. phagocytophilum* (Vetscan Canine Anaplasma®) y PCR Tiempo-Real (Hëlica Diagnostics & Research, Monterrey, NL, México) para detectar antígeno de *Ehrlichia* sp. las cuales resultaron negativas.

Los hallazgos más relevantes fueron trombocitopenia severa (32 x10^9/L) y eosinofilia leve por lo que se continuó con doxiciclina durante 30 días más, prednisona (2 mg/kg PO SID cuatro días y posteriormente a 1 mg/kg durante cuatro días) y complejo B. Cuatro meses después (día 116), el paciente continuó con petequias y equimosis en abdomen y miembros pélvicos (Figura 2A) así como trombocitopenia severa (2 x10^9/L). En esta ocasión se realizó transfusión de plaquetas y se monitorearon sus niveles durante los siguientes cuatro días (117,118, 119 y 120 días de evolución) registrando anemia, trombocitopenia aún severa (20,15, 30 y15 plaquetas x10^9/L respectivamente),

además linfopenia y neutropenia. Durante dicho periodo se suspendió la doxiciclina y se inició con oxitetraciclina (10 mg/kg/ IV SID por cinco días), complejo vitamínico con hierro (Hemoplex® 6 ml IV SID durante cinco días) y tres aplicaciones (una cada semana) de eritropoyetina humana recombinante (300 UI/kg SC, en las primeras dos y en la tercera se redujo la dosis a 50 UI/kg SC). El 13 de junio (día 121), el hemograma presentó valores dentro de referencia, pero la química sanguínea indicó azotemia e hiperfosfatemia.

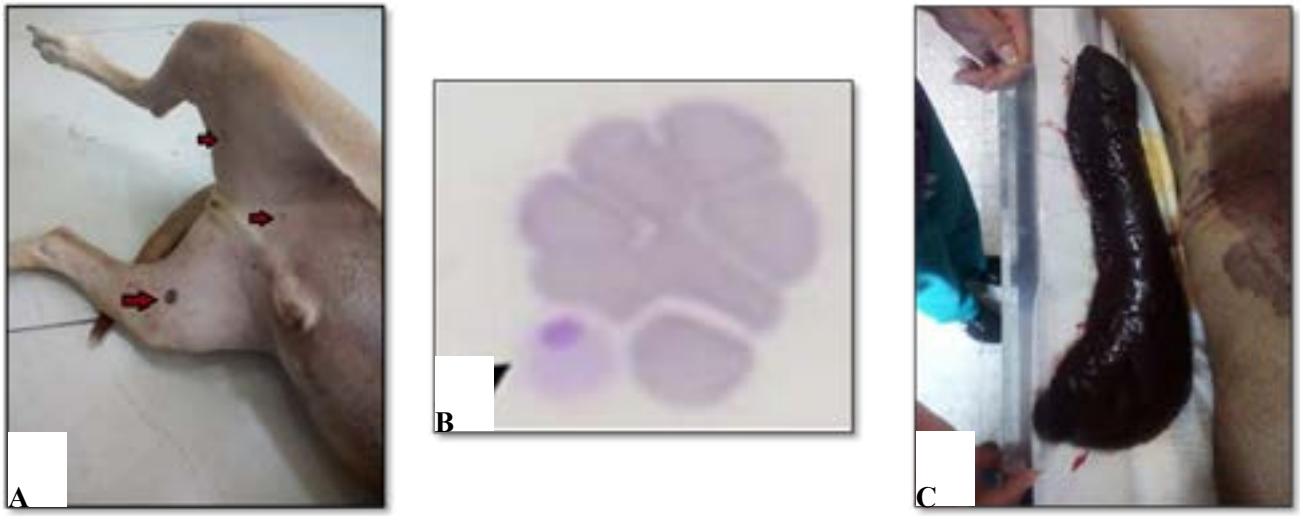

Figura 2. (A) Presencia de equimosis y petequias en abdomen y región medial de miembros pélvicos, (B) Corpúsculo de inclusión basófilo en plaqueta, compatible con *Anaplasma platys*, (C) Esplenomegalia y esplenocontracción parcial.

No obstante, a pesar de que los resultados de la analítica sanguínea permanecieron dentro de rangos, en la exploración física general se detectó un incremento severo del bazo por lo que se optó por realizar una esplenectomía. El tejido esplénico fue evaluado por histopatología donde se reportó una disminución de pulpa blanca, megacariocitos y hemosiderosis; de igual forma se realizó prueba de PCR Tiempo-Real (Hëlica Diagnostics & Research) el cual resultó positiva a *Ehrlichia* sp. Adicional al tratamiento se incluyó un plan terapéutico para recuperar la función renal por lo que se administró Enalapril (0.5 mg/kg PO BID), Sucralfato (1 gramo PO BID) y Lactulosa (0.5 ml/Kg BID durante 18 días) con una respuesta favorable. A los dos y siete días después de haber retirado el bazo se realizaron dos hemogramas de control (15 y 20 de junio; días 123 y 128) donde se encontraron niveles de plaquetas dentro del rango de referencia (204 y 240 $x10^9$/L, respectivamente). Sin embargo, en el día 20 postquirúrgico (2 de julio de 2018; día 141) se realizó otro hemograma reapareciendo trombocitopenia ($94x10^9$/L), por lo que se reanuda, por tercera vez, el tratamiento a base de doxiciclina y complejo B.

En esta ocasión los resultados de los hemogramas a la semana y mensualmente durante los siguientes tres meses (días: 148, 178, 208 y 238), revelaron un ligero incremento en las plaquetas (64, 112, 250 y 207 plaquetas $x10^9$/L, respectivamente). En el último hemograma del día 238, aunque las plaquetas estuvieron dentro de rangos (20^7x10^9/L), el paciente manifestó petequias en abdomen por lo que continuó con doxiciclina y complejo B por ocho días más y al día siguiente (17 de octubre de 2018; día 247) se recomendó aplicar una dosis de factor de transferencia (FacinVet, 1 ml/5Kg). Veintitrés días después (día 270) las plaquetas disminuyeron considerablemente (45

ISSN electrónico: 2992-7501 2(1), 5 - 12 (Jul - Dic 2024)
https://doi.org/10.29059/cvpa.v2i1.23

x10^9/L). Debido a lo anterior, se reanudó el tratamiento con doxiciclina y complejo B, además se administró una segunda dosis de factor de transferencia y 23 días después una tercera dosis (día 293). El día 26 de noviembre 2018 un día después de haber recibido la tercera dosis del factor de transferencia (día 294) se realiza hemograma y en esta ocasión los niveles plaquetarios se normalizaron (40^5 x10^9/L). Se continuó durante cinco semanas con doxiciclina y cuarta y última dosis de factor de transferencia (21 de diciembre 2018; día 319. Para el día 2 de enero de 2019 (día 331) los resultados del hemograma siguieron mostrando plaquetas dentro de los valores de referencia (35^6 x10^9/L). A partir de esa fecha, se suspendió el tratamiento durante 15 días (doxiciclina, complejo B) y luego se retomó por 20 días más.

Al finalizar este periodo no se administró ningún otro medicamento y se realizaron hemogramas de control durante seis meses continuos después de haber dado de alta al paciente. Posteriormente, el perro fue evaluado cada año (cuatro años más), donde no se observaron alteraciones tanto en los conteos plaquetarios y en células sanguíneas. El último estudio fue realizado el 17 de junio de 2023 (día 1951) donde, además del hemograma, se realizó una química sanguínea y un estudio general de orina resultando todos los analitos dentro de rangos de referencia. Durante los últimos cuatro años, los frotis sanguíneos no mostraron mórulas compatibles con *A. platys*. En la Figura 1, se muestra la evolución de los niveles de recuentos de plaquetas durante todo el periodo de evaluación, así como algunos de los tratamientos.

DISCUSIÓN

La anaplasmosis y ehrlichiosis son enfermedades en caninos que, si no son detectadas en sus fases agudas, tienden a evolucionar a formas subclínicas y crónicas donde los tratamientos pueden llegar a ser complicados. La terapia se dificulta aún más cuando se trata de infecciones mixtas (Atif et al., 2021). Estas patologías pueden producir una amplia gama de signos clínicos y alteraciones hematológicas siendo, la trombocitopenia de los más comunes. Aunque la mayoría de los pacientes evolucionan favorablemente después de haber recibido tratamiento durante algunas semanas, algunos fallecen a consecuencia de trombocitopenia severa o bien, por otras complicaciones (Özata & Ural, 2014; Sainz et al., 2015). Por otro lado, en aquellos pacientes con trombocitopenia persistente, se ha recomendado monitorea el recuento de plaquetas para evaluar el pronóstico de la enfermedad (Gaunt et al., 2010; Sainz et al., 2015). El presente caso clínico reporta una infección simultánea de *Ehrlichia* y *Anaplasma*, el cual no es raro, ya que en otras regiones de Perú y México se han encontrado casos similares (Alvarez et al., 2020; Aragón-López et al., 2022). No obstante, en estos trabajos sólo reportan el número de plaquetas al momento de realizar el diagnóstico a diferencia de este caso, donde se evaluaron constantemente las plaquetas hasta que hubo una completa recuperación del paciente. Para nuestro conocimiento, este es el primer caso clínico de infección mixta de ehrlichiosis y anaplasmosis registrado en la literatura en donde el número de plaquetas fue monitoreado durante un largo periodo de tiempo (seis años). En este paciente, a pesar de haber observado mórulas compatibles con *A. platys* en sus frotis sanguíneos, no fue posible detectar anticuerpos contra la bacteria.

Lo anterior podría deberse a que se trataba de un caso agudo al momento de realizar la prueba serológica pues se sabe que, si se realiza la prueba demasiado temprano durante el curso de la infección cuando la respuesta inmunitaria todavía se está generando, la prueba no detectará los anticuerpos (Alvarez et al., 2020; Fernandes et al., 2007). Otra posible explicación es que haya existido una baja carga de microorganismos en el paciente o bien, a una baja sensibilidad de la

prueba (Cardona-Arias, 2019). Sin embargo, la trombocitopenia constante y los resultados de los frotis sanguíneos que se obtuvieron al inicio de este caso y a lo largo de la evolución de este paciente sugieren su presencia. Además, a pesar de que no se realizaron técnicas moleculares para detectar *A. platys*, el análisis de muestras de sangre es una buena alternativa para el diagnóstico de este patógeno, tal como lo señala Fernandes et al. (2007).

Los principales signos clínicos que presentan pacientes infectados por *E. canis* incluyen fiebre, membranas mucosas pálidas, esplenomegalia, hemorragias y uveítis (Nakaghi et al., 2008), siendo la esplenomegalia, tanto en la etapa aguda como en la crónica, el hallazgo clínico y patológico más común, tal como se observó en este reporte. Se ha demostrado que el bazo es el principal reservorio de la bacteria *Ehrlichia* posiblemente debido a la gran cantidad de macrófagos residentes. Los hallazgos del presente reporte que confirman la presencia de *Ehrlichi*a, demuestran la persistencia de la bacteria en el bazo. Algunos autores sugieren que este es el último órgano en contener al microorganismo antes de su eliminación del cuerpo (Harrus & Waner, 2011). En la etapa aguda, la trombocitopenia se atribuye a un consumo incrementado de plaquetas debido a procesos inflamatorios en el endotelio de los vasos sanguíneos, aumento del secuestro esplénico de plaquetas, destrucción inmunológica o alguna lesión que resulta en una disminución de la vida media plaquetaria (Alvarez et al., 2020).

En el presente estudio, se detectaron inicialmente anticuerpos contra *Ehrlichia*, pero no se encontró la bacteria en la sangre (negativo en frotis sanguíneos y PCR), lo que sugiere una infección crónica, pues se ha reportado que la visualización de mórulas durante esta fase de infección es más probable en aspirados esplénicos que en frotis sanguíneos. A este respecto, Cañar-Romero et al. (2023) al comparar exámenes mediante PCR en perros seropositivos a *Ehrlichia*, solo se encontró material genético en el 52.9% de los 34 casos analizados. De igual forma, Nakaghi et al. (2008) indican que *Ehrlichia canis* puede ser observada por cortos períodos de tiempo en los monocitos (sangre periférica), pero no en fases subagudas o crónicas de la infección. Al comparar dichas pruebas, Bai et al. (2017) en un muestreo en caninos con signos de ehrlichiosis, hallaron una positividad del 30% con la prueba de PCR anidada, contra un 8.3% en frotis sanguíneos. La *Ehrlichia* tiene la capacidad de evadir señalizaciones de la respuesta inmunitaria, lo que complica la eficacia del tratamiento antibiótico (Franco-Zetina et al., 2019). Además, las infecciones simultáneas con otros patógenos pueden presentar un cuadro clínico atípico (Atif et al., 2021).

El paciente de este caso, a pesar de haber recibido el tratamiento indicado, se le realizó una esplenectomía debido a que los niveles de plaquetas no aumentaban surgiendo secuestro de estas células en el bazo. De acuerdo con Nosach et al. (2018) el tratamiento de ehrlichiosis se fundamenta en una terapia de sostén, sintomática y específica, sin embargo, y debido a la poca respuesta de la aplicación de antibióticos y complejo B, se empleó terapia no específica con el factor de transferencia. Se ha observado la eficacia e importancia del factor de transferencia para controlar complicación clínica como trombocitopenia (Sánchez et. al., 2011) en el presente caso, dado que después de haber administrado cuatro dosis totales de este factor, se logró suspender paulatinamente la doxiciclina corrigiendo la trombocitopenia. Lo anterior sugiere que el factor de transferencia pudo haber ayudado a modular el sistema inmunológico, logrando resolver el cuadro clínico. Desde el punto de vista de salud pública, es importante monitorear los vectores (garrapatas) de estas enfermedades ya que de acuerdo con este reporte hubo una larga persistencia del patógeno en la sangre y que puede ser un factor de riesgo en la transmisión a los humanos o a otros animales domésticos susceptibles (Tami, 2003). La disminución severa de plaquetas asociada

ISSN electrónico: 2992-7501 2(1), 5 - 12 (Jul - Dic 2024)
https://doi.org/10.29059/cvpa.v2i1.23

a anaplasmosis o ehrlichiosis suele ser fluctuante o cíclica y puede agravarse si el paciente tiene una recuperación incompleta. El seguimiento a largo plazo es fundamental para detectar complicaciones como se reportó en este caso clínico.

CONCLUSIONES

De acuerdo con nuestro conocimiento este es el primer reporte sobre la evolución plaquetaria en un período de seis años en un canino infectado con *Anaplasma* y *Ehrlichia*. Es importante realizar pruebas complementarias para confirmar el diagnóstico sobre todo cuando en los frotis sanguíneos son negativos. El tratamiento puede requerir largos periodos de tiempo. Este estudio sugiere el uso del factor de transferencia como un coadyuvante junto con la antibióticoterapia, corticosteroides y complejo B para el control y tratamiento de la ehrlichiosis y anaplasmosis canina crónica.

REFERENCIAS

Alvarez, M.G., Li, E.O., Cervantes, S.M., Ramires, V.L., Masgo, C.D., Vasquez-Ydrogo, A., Barrios, A.L., & Hoyos, S.L. (2020). Hallazgos hematológicos y detección de anticuerpos contra *Anaplasma* spp. en perros con antecedentes de garrapatas en el distrito de Chiclayo (Lambayeque, Perú). *Revista de Investigaciones Veterinarias del Perú*, *31*(4). https://doi.org/10.15381/rivep.v31i4.19040

Aragón-López, C., Luna-Nevárez, P., Ortiz-Encinas, V., Leyva-Corona, J., Cantú-Soto, E. & Reyna-Granados, J. (2021).Detección molecular de *Ehrlichia canis*, *Anaplasma platys* y *Rickettsia rickettsii* en caninos domésticos delmunicipio de Cajeme, Sonora, México. *Abanico Veterinario*, *11*, 1-15. https://doi.org/10.21929/abavet2021.45

Atif, F.A., Mehnaz, S., Qamar, M.F., Rohee, T., Sajid, M.S., Ethtisham-ul-Haque, S., Kashif, M., Bai, L., Goel, P., Jhambh, R., Kumar & P., Joshi, V.G. (2017). Molecular prevalence and haemato biochemical profile of canine monocytic ehrlichiosis in dogs in and around Hisar, Haryana, India. *Journal of Parasitology Diseases*, *41*(3), 647-54.https://doi.org/10.1007/s12639-016-0860-8

Cañar-Romero, P.M., Vallecillo-Maza, A.J. & Castillo-Hidalgo, E.P. (2023). Detección de material genético mediante reacción en cadena de polimerasa en muestras de caninos seropositivos a *Ehrlichia canis*. *Revista Multidisciplinaria Arbitrada de Investigación Científica*, *7*(2),1188-1200. https://doi.org/10.56048/MQR20225.7.2.2023.1188-1200

Cardona-Arias, J., Zapata Marón, J. & Urán, J.M. (2019). Sistematización de la prevalencia de *Anaplasma* spp., en caninos y metaanálisis de *A. platys* y *A. phagocytophilum*. *Revista MVZ Córdoba*, *24*(2), 7239-7247. https://doi.org/10.21897/rmvz.1310

Dantas-Torres, F., Otranto & D. Anaplasmosis. (2017). En: Marcondes C.B., editor. Arthropod Borne Disease Switzerland. Springer; Berlin/Heidelberg, Germany. pp. 215–222.

Fernandes, F. R., Figuereido, C. A. M., Müller, P.A., Matheus, G. C. M., García de Sá, A., da Silva, A. F., Luiz, M.C. & Pereira, A. N. R. (2007). *Anaplasma platys* Diagnosis in Dogs: Comparison Between Morphological and 4 Molecular Test. *The International Journal of Applied Research in Veterinary Medicine*, *5*(3), 113-119. http://www.jarvm.com/articles/Vol5Iss3/Almosny%20113-119.pdf

Franco-Zetina, M., Adame-Gallegos, J. & Dzul-Rosado, K. (2019). Efectividad de los métodos de diagnósticos para la detección monocítica humana y canina. *Revista Chilena de Infectología*, *36*(5), 650-655. https://doi.org/10.4067/S0716-10182019000500650

Gaunt, S.D., Beall, M.J., Stillman, B.A., Lorentzen, L., Diniz, P.P.V.P., Chandrashekar, R. & Breitschwerdt, E.B. (2010). Experimental infection and co-infection of dogs with *Anaplasma platys* and

Ehrlichia canis: Hematologic, serologic and molecular findings. *Parasites & Vector*, *3*(1), 33-39. https://doi.org/10.1186/1756-3305-3-33.

González, N. M., Bezerra, Da Silva, C.B., Cuello, P. S., Rodríguez, A. M. B. & Da Fonseca, A. H. (2019). Diagnóstico de *Ehrlichia canis* en perros domiciliados de La Habana, Cuba. *Revista de Salud Animal*, *41*(2), 1-6. http://scielo.sld.cu/scielo.php?script=sci_arttext&pid=S0253-570X2019000200002&lng=en&nrm=iso&tlng=es

Harrus, S. & Waner, T. (2011). Diagnosis of canine monocytotropic ehrlichiosis (*Ehrlichia canis*): an overview. *The Veterinary Journal*, *187*(3), 292-296. https://doi.org/10.1016/j.tvjl.2010.02.001

López-Flores, A., Puicón, V. & Cubas-Oblitas, R. (2022). Prevalencia de *Anaplasma* spp. en caninos mediante la prueba rápida de ELISA (Snap 4dx plus test) en la provincia de San Martín. *Revista de Veterinaria y Zootecnia Amazónica*, *2*(1), e137. https://doi.org/10.51252/revza.v2i1.137

Nakaghi, A.C., Machado, R.Z., Costa, M.T., André, M.R. & Baldani, C.D. (2008). Canine ehrlichiosis: clinical, hematological, serological and molecular aspects. *Ciência. Rural*, *38*(3), 766-770. https://doi.org/10.1590/S0103-84782008000300027

Nosach, N., Vesco, C., Regonat, M. & Vartabedian, A. (2018). *Ehrlichia canis*: revisión bibliográfica. *Revista Veterinaria*,*35*(368), 1-13.

Özata, F., Ural, K. (2014). Thrombocyte indices in dogs infected with *Ehrlichia canis* and *Anaplasma phagocytophilum*. *Revista MVZ Córdoba*, *19*(3), 4277-4288. https://doi.org/10.21897/rmvz.90

Paulauskas, A., Radzijevskaja, J. & Rosef, O. (2012). Molecular detection and characterization of *Anaplasma phagocytophilum* strains. *Comparative Immunology*, *Microbiology Infectious Disease*, *35*(2), 187-195. https://doi.org/10.1016/j.cimid.2012.01.001

Sainz, A., Roura, X., Miro, G., Estrada-Pena, A., Kohn, B., Harrus, S. & Solano-Gallego, L. (2015). Guideline for veterinary practitioners on canine ehrlichiosis and anaplasmosis in Europe. *Parasites & Vectors*, *8*(1), 75. https://doi.org/10.1186/s13071-015-0649-0

Sánchez, D. J., Sosa, C. A. & Vásquez, I. (2011). Factores de transferencia en la terapéutica médica. *Medicina Clínica*, *137*(6), 273-277. https://doi.org/10.1016/j.medcli.2010.05.002

Tami, I. (2003). Ehrlichiosis humana: Ehrlichia trombocítica en sangre periférica. *Revista de la Sociedad Venezolana de Microbiología*, *23*(2), 135-141.

ISSN electrónico: 2992-7501 2(1), 5 - 12 (Jul - Dic 2024)
https://doi.org/10.29059/cvpa.v2i1.23